Tuberculose torácica: aspectos radiológicos

Antunes, Célia; Ruivo, Catarina; Andrade, Daniel; Cruz, Fernanda; Caseiro-Alves, Filipe
CLÍNICA UNIVERSITÁRIA DE RADIOLOGIA- HOSPITAIS DA UNIVERSIDADE DE COIMBRA

INTRODUÇÃO

A tuberculose é a principal causa de morte no mundo atribuída a um único agente infeccioso – o Mycobacterium tuberculosis.
O aparecimento do VIH levou nos últimos anos a um aumento da sua incidência e, apesar de estar geralmente confinada ao sistema respiratório, pode envolver qualquer órgão, nomeadamente nos imunodeprimidos.
A Radiografia Torácica continua a ser o primeiro método de imagem requisitado para a sua avaliação. Contudo, a Tomografia Computorizada (TC) é frequentemente solicitada para esclarecer uma suspeita clínica ou para melhor caracterizar uma tuberculose torácica já conhecida.

TUBERCULOSE PULMONAR – Achados Imagiológicos

Primária: Tuberculose gânglio-pulmonar

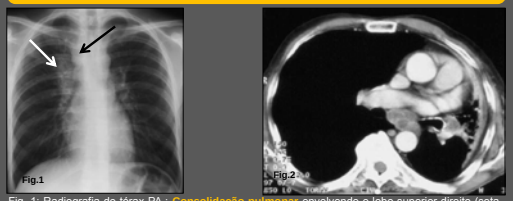

Fig. 1: Radiografia do tórax PA : **Consolidação pulmonar** envolvendo o lobo superior direito (seta branca) e associada a adenopatias paratraqueais direitas (seta preta); Fig. 2: TC torácica em janela de tecidos moles, após CIV: **Adenopatias** mediastínicas e hilares esquerdas com centro hipodenso (necrose) e realce periférico. ↓ do volume pulmonar esquerdo, com desvio homolateral do mediastino.

Primária: Sequelas (1/3 casos)

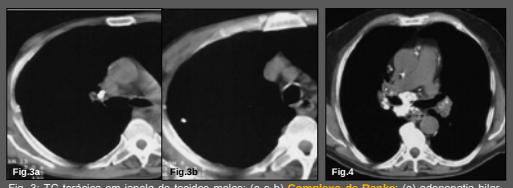

Fig. 3: TC torácica em janela de tecidos moles: (a e b) **Complexo de Ranke**; (a) adenopatia hilar direita calcificada e (b) nódulo calcificado (**foco de Ghon**) no lobo superior direito ;
Fig.4: Conglomerados de adenopatias calcificadas a nível mediastínico e hilar bilateral.

Pós – primária: doença activa

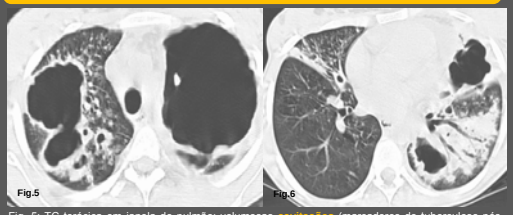

Fig. 5: TC torácica em janela de pulmão: volumosas **cavitações** (marcadores de tuberculose pós-primária activa) de parede espessa e irregular nos lobos superiores; Fig. 6: Opacidades do tipo *tree - in – bud* e micronodulação mal definida no lobo médio, áreas de consolidação parenquimatosa com broncograma aéreo e associada a cavitações no lobo inferior esquerdo.

Fig. 7: **Disseminação endobrônquica** (complicação da cavitação → ruptura para a árvore brônquica): opacidades do tipo *tree - in – bud* (necrose caseosa dentro e ao redor dos bronquíolos terminais e respiratórios) e micronodulação mal definida no lobo médio, língula e lobos inferiores.

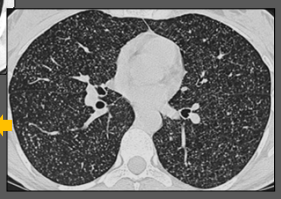

Fig. 8: **Tuberculose miliar** (disseminação hematogénica): incontáveis micronódulos (< 5mm) com distribuição aleatória, a toda a altura de ambos os pulmões.

Pós - primária Complicações e sequelas

Parênquima pulmonar	Tuberculoma Cavitação residual Alterações fibro-cicatriciais + perda de volume pulmonar "Destroyed lung" Aspergiloma Carcinoma broncogénico enxertado em cicatriz
Vias aéreas	Bronquiectasias de tracção (centrais e periféricas) Estenose traqueo-brônquica Broncolitíase
Vascular	Arterite (pulmonar ou brônquica) Trombose (pulmonar ou brônquica) Neovascularização Hipertrofia das artérias brônquicas Aneurisma de Rasmussen
Mediastino	Gânglios linfáticos calcificados Fístula esofágica Pericardite constritiva Mediastinite fibrosante
Pleura	Empiema Fibrotórax Fístula broncopleural Pneumotórax
Parede torácica	Tuberculose costal Empiema necessitatis Espondilite tuberculosa Fístula pleuro-cutânea

COMPLICAÇÕES e SEQUELAS DA TUBERCULOSE PULMONAR – Achados Imagiológicos

Parênquima pulmonar

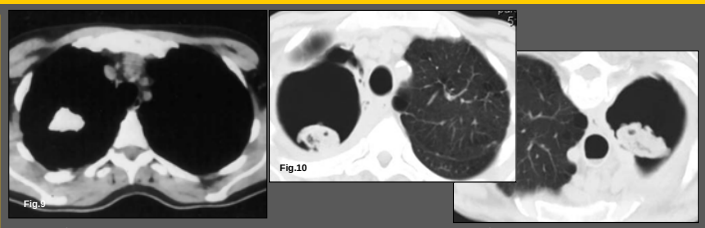

Fig. 9: TC torácica em janela de tecidos moles: **Tuberculoma** – nódulo totalmente calcificado no lobo superior direito; Fig.10: **Aspergiloma** em cavitação residual pós - TP no lobo superior esquerdo - massa intra-cavitaria, móvel com as mudanças posturais e rodeada por ar (sinal do crescente).

Árvore traqueo-brônquica

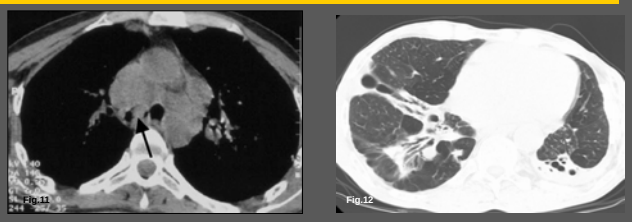

Fig. 11: TC torácica em janela de tecidos moles: nódulo com densidade de tecidos moles (seta) no lúmen do brônquio principal direito, simulando uma neoplasia endobrônquica; Fig.12: **Bronquiectasias de tracção** de parede espessada, em ambos os lobos inferiores e lobo médio, associadas a perda do volume pulmonar à esquerda.

Mediastino/Coração

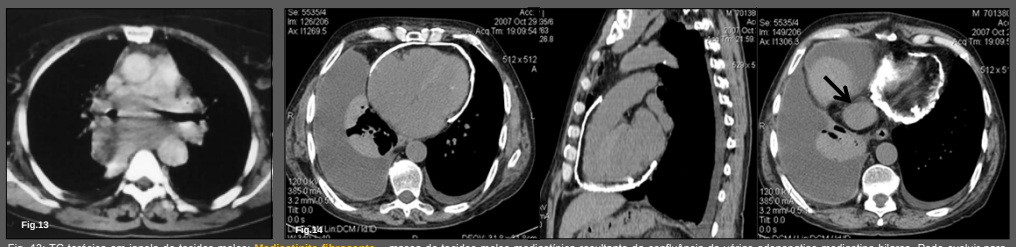

Fig. 13: TC torácica em janela de tecidos moles: **Mediastinite fibrosante** – massa de tecidos moles mediastínica resultante da confluência de várias adenopatias mediastino-hilares. Pode evoluir para encarceramento das estruturas vasculares e desenvolvimento de estenoses brônquicas e esofágicas; Fig.14: **Pericardite constritiva**: calcificação difusa e concêntrica do pericárdio, associado a derrame pleural bilateral e ectasia da VCI (seta).

Parede torácica

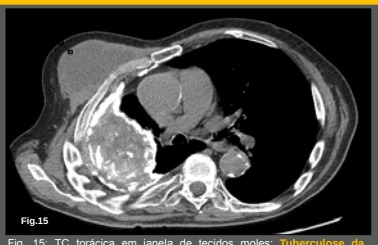

Fig. 15: TC torácica em janela de tecidos moles: **Tuberculose da parede torácica**: volumosa massa inflamatória com densidade de tecidos moles na espessura da parede torácica anterior direita que condiciona erosão do arco costal subjacente. Há associadamente alterações pleurais homolaterais – **fibrotórax** - com perda de volume pulmonar, desvio homolateral do mediastino, retração do hemitórax ipsilateral e escoliose secundária.

Pleura

Fig. 16: TC torácica em janela de tecidos moles após CIV: **Empiema** – derrame pleural loculado à direita, associado a espessamento e realce dos folhetos pleurais; Fig.17: (a) **Fístula bronco-pleural** e (b) **fibrotórax**: são complicações do empiema, a primeira devendo-se ao estabelecimento de uma comunicação entre a cavidade pleural e a árvore brônquica. A presença em TC de um nível hidro-aéreo na cavidade pleural e de um trajecto fistuloso (seta preta) entre esta e a árvore brônquica faz o diagnóstico. O fibrotórax (seta branca) corresponde ao espessamento e calcificação da pleura, que pode condicionar ao longo do tempo retracção do hemitórax homolateral.

Coluna vertebal

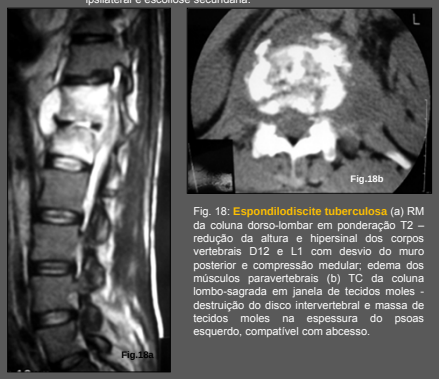

Fig. 18: **Espondilodiscite tuberculosa** (a) RM da coluna dorso-lombar em ponderação T2 – redução da altura e hipersinal dos corpos vertebrais D12 e L1 com desvio do muro posterior e compressão medular; edema dos músculos paravertebrais (b) TC da coluna lombo-sagrada em janela de tecidos moles - destruição do disco intervertebral e massa de tecidos moles na espessura do psoas esquerdo, compatível com abcesso.

CONCLUSÕES

A familiarização do Radiologista ao espectro de características radiológicas da Tuberculose Torácica permite o estabelecimento de um diagnóstico atempado, evitando deste modo atrasos no seu tratamento e reduzindo a sua morbilidade.